特集／臨床医に有用な超音波（エコー）検査

各種臓器の超音波検査

頚動脈エコーによる動脈硬化の診断

林　　純　澤山泰典　古庄憲浩

はじめに

頚動脈の超音波検査（頚動脈エコー）は，侵襲なく動脈の壁と血管内腔を直接目でとらえることができ，外来での動脈硬化症の[illegible]検査として有用であり，患者への[illegible]である。しかも，動脈硬化の程度[illegible]定量的に[illegible]できるため，動脈硬化症の進行を[illegible]時的に観[illegible]きる臨床検査として広く日常の臨[illegible]いる。本稿では，頚動脈エコーに[illegible]頚動[illegible]を検[illegible]することで，どのような情[illegible]られる[illegible]れは臨床的にどのような意義があるのかを，以前，本誌に紹介した著者ら自身の臨床的および疫学的研究の成績[1]に，新たな知見を加えて概説する。

頚動脈エコー[illegible]の対象[illegible]

頚動[illegible]コーを施行[illegible]る[illegible]疾患[illegible]は，1）動脈硬化[illegible]検因[illegible]を有[illegible]患者，[illegible]者，高血圧症，高脂[illegible]症，[illegible]尿病，[illegible]潰性[illegible]煙[illegible]など，2）脳血[illegible]よる[illegible]の疑い患[illegible]動脈硬化性疾患患者で，冠動脈疾患，閉塞性動脈硬化症，大動脈瘤など，4）頚動脈雑音が聴取される患者，5）大動脈炎症候群，6）心大血管疾患の手術に際して，術中の体外循環が安全に行えるか否かの判定のために，術前検査の一つとして行う。

Ⅱ．頚動脈硬化の評価

頚動脈エコーによって得られる情報としては，1）頚動脈エコーによる頚動脈の内膜中膜肥厚（intima-media thickness：IMT）（図１），2）プラークの有無（図２），その性状や大きさ（動脈狭窄率），3）血管径（総頚動脈，内径動脈，椎骨動脈），4）血管の走行（蛇行の有無），5）血流などである。一般的にIMT値の増加は動脈硬化症の早期の指標と考えられている。断面的研究ではあるが，IMT値と冠動脈疾患およびその危険因子[2)3)]，脳血管障害[3)4)]，末梢血管の動脈硬化[4)]との関連が報告されている。さらに最近，prospective studyでも頚動脈[illegible]IMT値の増加が心筋梗塞[5)]および脳血管障害[illegible]症の頻度の増加と関連する事が証明された[illegible]わち，頚動脈エコーで得られる所見は[illegible]脈の状態を表しているものと考えら[illegible]。

動[illegible]る[illegible]性の隆起性病変をすべてplaqueと[illegible]でいる。plaqueには性状的・形態的に色々あるが，soft，intermediate，hard，mixed，ulcerと分類されている（図３）[7)]。もっともよく遭遇するのはintermediate型のplaqueであり，この[illegible]テロ[illegible]性動脈硬[illegible]れている。[illegible]ermed[illegible]e型[illegible]plaqueが年[illegible]の経過によりhar[illegible]や mi[illegible]型[illegible]plaqueに進[illegible]てゆくものと思[illegible]

p[illegible]ueは内部の出[illegible]による動脈[illegible]塞，plaqueに伴う[illegible]窄による血行[illegible]虚血[illegible]の表面にできた潰瘍により形成された血栓による塞栓症を起こすことも知られている。したがってplaqueの質を検討することも重要と考えられ，一過性脳虚血発作ではecholucent lesionの頻度が有意に多く認められるとされている[9)]。また，plaqueを定量的に測定し，その意義を検討した研究もある。すなわちplaqueが存在するそれぞれの区域の面積を合計したtotal plaque areaは喫煙とコレステロールに関連し，3D imageでそれぞれのplaqueの体積を測定し，それを合計したtotal plaque volumeは糖尿病に関連していると報告されている[10)]。

著者らはmetabolic syndrome（MS）マーカー（脂質異常症，糖尿病，高血圧症）の数と頚動脈エコー検査成績との関連を沖縄県石垣市住民（男性1,518例，女性2,270例）で検討した（図４）。

九州大学大学院医学研究院感染環境医学分野
九州大学病院総合診療科

見本
SAMPLE

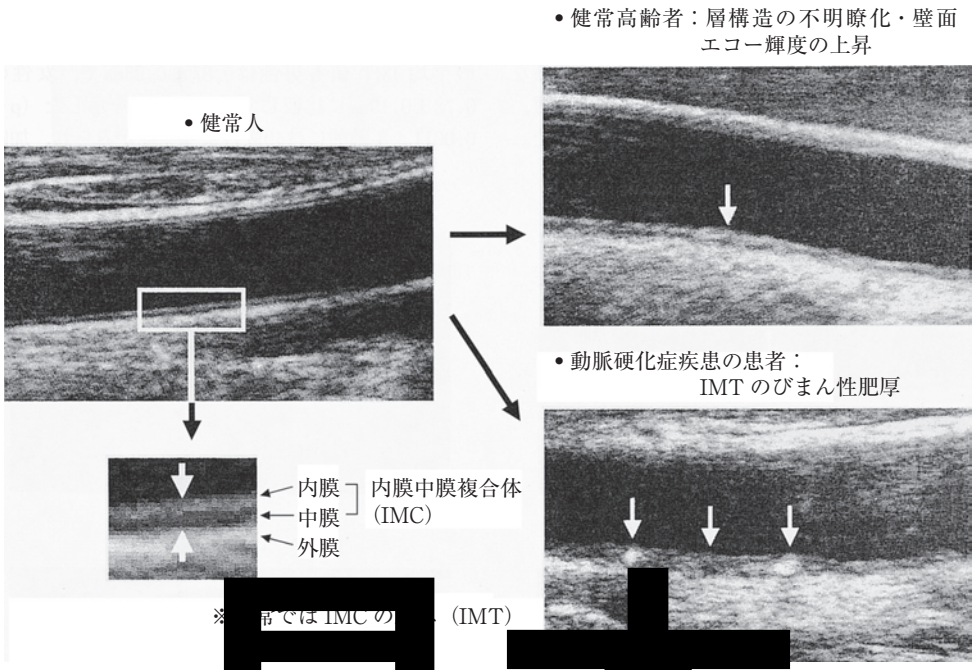

図　1　　頚動脈

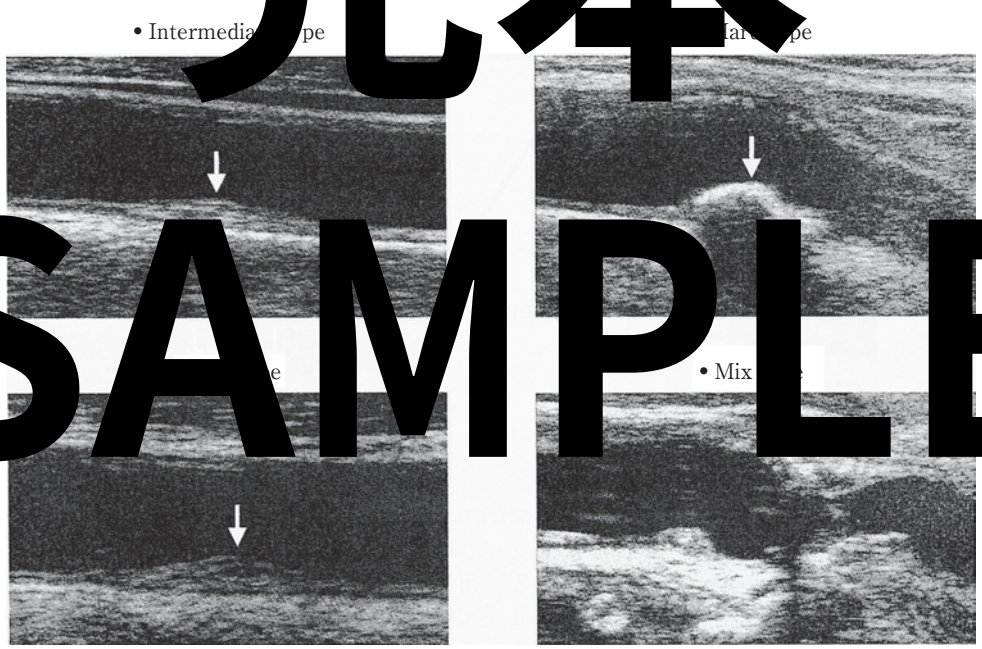

図　2　　頚動脈エコーによるプラークの性状評価

IMT 値については MS マーカーを有しない例では，年齢補正後の男性で0.67㎜，女性で0.60㎜であった。男性では MS マーカーが１個あると0.74㎜，２個で0.77㎜，３個で0.79㎜と IMT 値は有意に増加した（p＜0.0001）。女性でも，それぞれ0.69㎜，0.73㎜，0.76㎜と有意の増加であった（p＜0.0001）。また，plaque については，MS マーカーを有しない例での出現率は，男性で17.7％，女性で24.9％であった。男性では MS マーカーが１個あると28.3％，２個で34.1％，３個で38.8％と出現率は有意に増加した（p＜0.0001）。女性でも，それぞれ43.8％，53.8％，59.3％と有意な増加であった（p＜0.0001）[11]。

以上のことから，頚動脈エコーは MS あるいは生活習慣病の状態をみる上でも，有意義な検査と思われる。

見本
SAMPLE